Aus dem Physiologischen Institute der Universität Basel
(Prof. Dr. R. Metzner)

Die Backen- und Lippendrüsen des Hundes und der Katze

(Dem Text sind 12 Figuren (Photographien) beigegeben)

Inaugural-Dissertation

zur Erlangung der Doktorwürde
der hohen medizinischen Fakultät der Universität Basel

vorgelegt von

Cand. med. **Wissarion Liadze**
Tiflis (Georgien)

BASEL
Buchdruckerei Emil Birkhäuser, Elisabethenstrasse 11
1910

Aus dem Physiologischen Institute der Universität Basel
(Prof. Dr. R. Metzner)

Die Backen- und Lippendrüsen des Hundes und der Katze

(Dem Text sind 12 Figuren (Photographien) beigegeben)

Inaugural-Dissertation

zur Erlangung der Doktorwürde
der hohen medizinischen Fakultät der Universität Basel



vorgelegt von

Cand. med. **Wissarion Liadze**
Tiflis (Georgien)

BASEL
Buchdruckerei Emil Birkhäuser, Elisabethenstrasse 11
1910

Herrn Prof. Dr. R. Metzner

in Dankbarkeit

gewidmet

Digitized by the Internet Archive
in 2026

https://archive.org/details/IA41546713_0125

I. Topographie, Innervation und Vaskularisation.

Allgemeines.

Bei Gelegenheit von Untersuchungen über den Erfolg der Reizung des N. buccinatorius auf die Orbital-, Backen- und Lippendrüsen von Katzen und Hunden, — Untersuchungen, über welche an anderer Stelle berichtet werden wird, — vermisste Herr Prof. Metzner in der Literatur genauere Angaben über die Innervation und Vaskularisation dieser Gebilde; ich folgte daher gerne seiner Aufforderung, die betreffenden Verhältnisse einer genaueren anatomischen Untersuchung zu unterziehen. Dabei ergab sich, dass auch über die Lage und Zahl dieser Drüsen, sowie über ihre Beziehungen zu anderen drüsigen Organen sich widersprechende Angaben bei den einzelnen Autoren finden. Dadurch erweiterte sich von selbst mein Thema zu einem Beitrag zur makroskopischen Anatomie der Lippen- und Backendrüsen des Hundes, mit teilweiser Berücksichtigung derjenigen der Katze. Die Beschränkung auf Hund und Katze ergab sich einmal aus dem Mangel anderen Materials, zum anderen konnte die Arbeit auch im vorliegenden Umfange für die in Betracht kommenden Fragen vorläufig einen ausreichenden anatomischen Untergrund liefern. Was die Vergleichung mit den Verhältnissen bei anderen Spezies anbetrifft, so musste ich mich auf Heranziehung der Literatur beschränken.

Bevor ich auf meine eigenen Untersuchungen näher eingehe, möchte ich hier eine kurze, vergleichend-anatomische Darstellung der Backen- und Lippendrüsen nach den Literaturangaben geben.

Wie die Benennung der Drüsen uns zeigt, sollen sie nur bei jenen Tieren vorkommen, welche Backen und Lippen besitzen. Obschon wir bei niederen Wirbeltieren diesen Drüsen homologe Gebilde finden können, wie z. B. bei Reptilien die

Lippen- oder Kieferranddrüsen (*Illing*[1]) oder bei Vögeln eine Reihe kleiner, nahe der sogenannten Parotis gelegener Drüsen, die den Backendrüsen entsprechen (*Gaupp*[2]), so sind doch, nach den übereinstimmenden Angaben der Autoren, bei den Säugetieren die in Rede stehenden Drüsen (wie überhaupt die Speicheldrüsen), am ausgesprochensten entwickelt. Und wiederum sind unter den Säugetieren erhebliche Unterschiede in der Ausbildung besagter Drüsen vorhanden, einmal was die Mächtigkeit im allgemeinen betrifft, zum andern hinsichtlich der Entwicklung einer der beiden Gruppen; ich folge hier vornehmlich der Darstellung von *Hartig*[3]) als der, so weit mir bekannten, neuesten Beschreibung dieses Gebietes.

Die Lippendrüsen sind bei Einhufern — Pferd und Esel — am mächtigsten entwickelt, indem die Drüsen den beiden Lippen in Form von Läppchen und Drüsenpaketen eingelagert sind: beim Pferd in einer Breite von 3 cm am Lippenwinkel, von 1,25 cm an der gleichen Stelle beim Esel; gegen die Mitte der Lippen verjüngen sich die Drüsen fast um zwei Drittel (*Hartig* l. c. p. 67). Es folgen dann, geordnet nach abnehmender Ausbildung der Drüsen, Rind, Schaf, Ziege, Schwein, Affe, Hund und Katze; bei den letzteren ist die Oberlippe gänzlich drüsenfrei, an der unteren Lippe die Strecke zwischen linken und rechten Eckzähnen. Beim Hunde »liegen sie (die Drüsen) zu 6—8 Paketen angeordnet und weisen bei Hunden mittlerer Grösse durchschnittlich eine Länge von 0,5 cm und eine Breite von 0,4 cm auf«. Bei der Katze aber »sind sie zu 6—9 kleinen, nur 1—2 mm grossen Paketchen angeordnet«. (*Hartig* l. c. p. 67.) In bezug auf die *Lage* der Lippendrüsen der oben genannten Tierarten ist hervorzuheben, dass sie bei Wiederkäuern in die Muskulatur, bei Einhufern und Fleischfressern in die Submucosa eingebettet sind.

Im Gegensatz zu den Lippendrüsen, deren Verhalten bei den erwähnten Tierarten, abgesehen von den Grössenverhältnissen, keine wesentlichen Abweichungen zeigt, sind die anatomischen Verhältnisse der Backendrüsen bei denselben Spezies

[1]) *Illing*, Vergl. makrosk. u. mikrosk. Untersuchungen über die submaxill. Speicheldrüsen d. Haussäugetiere. Diss. Zürich 1904.

[2]) *Gaupp*, Anat. Untersuch. über. d. Nervenversorgung d Mund- u. Nasenhöhlendrüsen d. Wirbeltiere. Morphol. Jahrb. *14*, 1888.

[3]) *Hartig, R.*, Vergl. Untersuch. über die Lippen- u. Backendrüsen d. Haussäugetiere u. des Affen. Diss. Zürich 1907.

ziemlich verschieden. Während bei Wiederkäuern sich die betreffenden Drüsen der Lage nach in drei Abteilungen bringen lassen: maxillare, mittlere und mandibulare, liegen sie bei Einhufern nur in einem maxillaren und einem mandibularen Drüsenstrange angeordnet, wobei der erstere eine orale Partie bildet, die vom Lippenwinkel bis zur oralen Grenze des M. masseter reicht, der andere eine aborale Partie darstellt, welche von dem M. masseter bedeckt wird (*Hartig* l. c. p. 68). Noch auffallendere Abweichungen zeigen sich bei Hund und Katze. Hier finden wir wohl noch den ventralen oder mandibularen Drüsenabschnitt, der mit den Lippendrüsen verschmilzt, es fehlt aber derjenige, welcher der Form und Lage nach der maxillaren Partie bei vorgenannten Tieren genau entspräche; auch die mittlere Abteilung wird ganz vermisst. Dieser maxillare oder dorsale Teil der Backendrüsen ist nämlich bei den Carnivoren »in die Augenhöhle eingerückt« und heisst dementsprechend Glandula orbitalis sive zygomatica; sie ist nach dem Modus der Anhangdrüsen gestaltet (*Hartig* l. c. p. 1). Da die Orbitaldrüse mehrere Ausführungsgänge aufweist — nach *Ellenberger und Baum*[1]) (p. 268) besitzt jede Orbitaldrüse in der Regel einen grösseren und 3—4 kleinere Gänge, die Ductus Nuckiani, die am ventralen Rande oder nahe demselben aus der Drüse austreten und in der Gegend des letzten Backenzahnes in das Cavum buccale münden — so bezeichnet sie *Hartig* (l. c. p. 16) als eine Glandula polystomatica.

Über die Versorgung der Backendrüsen mit Nerven und Blutgefässen machen *Ellenberger und Baum* in der »Anatomie des Hundes« (p. 378) folgende Angaben: »Die A. labialis inferior s. coronaria labii inf. geht auf den Backendrüsen und den Backenmuskeln, bedeckt vom M. risor. Santorini, gegen die Unterlippe. Sie verzweigt sich in den genannten Teilen, in der Haut und dem Perioste und anastomosiert mit der A. angularis oris, coron. lab. sup., alveolaris inferior und submentalis«. Hinsichtlich der Orbitaldrüse (p. 384/385): »Die A. infra orbitalis läuft als der Endstamm der A. maxillaris medialis in der ursprünglichen Richtung der letzteren weiter und gibt direkt nach ihrem Ursprunge die A. orbitalis ab«. »Die A. orbitalis verzweigt sich wesentlich in der Orbitaldrüse und dringt mit feineren Zweigen noch in die kleinen Löcher in der Höhe der letzten

[1]) *Ellenberger und Baum*, Anatomie d. Hundes 1891.

Backzähne ein.« Über die Versorgung mit Nerven finden wir auf p. 518 die nachstehenden Angaben: »Der N. buccinatorius tritt am oralen Rande des M. masseter an die Backe und verzweigt sich, nachdem er schon Zweige in die Glandula orbitalis gesandt hat, in den Backendrüsen, der Backenhaut und Backenschleimhaut und verbindet sich mit dem N. facialis«.

II. Die eigenen Untersuchungen.

1. Material und Methodik.

Material und Methodik.

Wie schon erwähnt, erstrecken sich meine Untersuchungen hauptsächlich auf die fraglichen Drüsen beim Hunde, deren ich zehn präparierte; von Katzen kamen nur fünf zur Untersuchung. Das Material stammte zumeist aus der hiesigen Wasenmeisterei: den dort gemäss den polizeilichen Vorschriften durch Leuchtgas getöteten Tieren wurde der Kopf abgeschnitten und mir vollständig frisch übergeben. Es wurde dann entweder sofort zur Präparation geschritten, falls es nur auf die Topographie der Drüsen oder die Darstellung ihrer Nervenversorgung ankam, oder es wurden vorher noch die Gefässe des Kopfes injiziert. Zu dem Zwecke banden wir in die Carotis comm. einer Seite eine Kanüle ein, ligierten die übrigen sichtbaren Gefässstümpfe mit Ausnahme der Vena jugularis und verkeilten den Wirbelkanal mit einem passenden Holzstück. Darauf folgte die Ausspülung der Gefässe mit physiologischer Cl Na-Lösung und hierauf die Injektion mit *Teichmann*'scher Zinnobermasse. Das Präparat blieb dann einige Tage, bedeckt mit dünnen Carbolglycerinkompressen, liegen, um dem Schwefelkohlenstoff der Injektionsmasse Gelegenheit zur Verdunstung zu geben, wurde dann enthäutet und in 30% Alkohol eingelegt. Nach 1—2 Tagen war es dann geeignet zur Präparation. Gute Gefässpräparate wurden weiterhin erhalten von Hunden oder Katzen, die im Institut durch Chloroform getötet und deren Arterien in der

oberen Körperhälfte vom *Herzen* aus — mit Abbindung der Aorta thoracica — in der eben beschriebenen Weise injiziert worden waren.

Die Präparation geschah lege artis, d. h. nach der in der Anatomie üblichen Art und Weise, jedoch musste sie für die Darstellung der Ausführungsgänge, der feineren Gefäss- und Nervenzweige wegen der Kleinheit der Objekte mit der Lupe (Uhrmacherlupe mit elastischem Kopfband) vorgenommen werden. Da eine solche Präparation nicht immer in einem Tage vollendet werden konnte, wurden die frischen Präparate (Nerven- und Übersichtspräparate) während der Pausen im Eiskasten aufbewahrt. Diese sowohl, als die in Alkohol konservierten Gefässpräparate wurden nach der Vollendung photographiert und von den Negativen blasse, unterexponierte Bromsilberkopien angefertigt. In diesen Kopien wurden dann diejenigen Partien, auf deren Darstellung es vornehmlich ankam, durch Bleistiftretusche genau nach dem Original zum besseren Hervortreten gebracht. Sodann wurde am Karton der aufgezogenen Photogramme eine Überdecke von Pauspapier angeklebt und auf dieser mit Tusche die wichtigsten, der Beschreibung unterliegenden Stellen nachgezeichnet und mit Namenbezeichnung versehen. Ich möchte nicht versäumen, auch an dieser Stelle Herrn H. Egger von Basel meinen Dank auszusprechen für die sorgfältige, in voller Treue die Verhältnisse des Präparats wiedergebende Ausführung der Retuschen, desgleichen Fräulein L. Egger für die mannigfaltige Hilfe und Unterstützung, die ich bei meinen Arbeiten erfahren.

2. Untersuchungsergebnisse.

Hund.

a) Backendrüsen. Die Glandulae buccales des Hundes lassen sich ihrer Lage nach in zwei Abschnitte trennen: dorsale und ventrale. Die dorsale Drüsenpartie, welche von den Autoren unter dem Namen Glandula orbitalis sive zygomatica oder Glandula orbitalis polystomatica (*Hartig* l. c. p. 16) aufgeführt wird, stellt keine einheitliche kompakte Drüsenmasse dar, sondern besteht regelmässig aus *I. einer Hauptdrüse* — die grössere, eigentliche *Glandula orbitalis* und II. einer Anzahl von bedeutend kleineren *akzessorischen Drüsen*. Die erstere ist mehr oral-

Backendrüsen.

Gland. orbitalis.

wärts in die Grube eingeschoben, welche lateral und dorsal durch die mediane Fläche des über die Drüse bogenförmig dahinziehenden Os zygomaticum, median und oral durch das Augenfett und ventral (der Boden der Grube) durch den Gaumen, die Mundschleimhaut (Plica pterygo-mandibularis) und den M. pterygoideus internus begrenzt bezw. gebildet wird. Den Verhältnissen ihrer Umgebung passt sich die Drüse an. Da nun aber von den umgebenden Teilen der eine, das Augenfett, nicht feste Verhältnisse besitzt und andererseits die Drüse stark gelappt ist,[1]) so lässt sich irgend eine bestimmte Form für unsere Drüse nicht aufstellen. Sie ist bald oval, bald viereckig gestaltet, bald an einem, bald am andern Rande verdickt, bald kleiner, bald grösser.[2]) Die unregelmässige Form der Orbitaldrüse ist vor allem durch die ausserordentliche starke Lappung der letzteren bedingt. Die Drüsenlappen werden, abgesehen von dem Ausführungsgangsystem, den Gefässen und den Nerven, miteinander durch eine ganz dünne, lockere Bindegewebsschicht verbunden. Die Zahl der Lappen ist von der Grösse der Drüse abhängig, weniger als acht und mehr als fünfzehn fand ich nicht. Die Grösse der Drüse richtet sich nach der Grösse des Hundes: bei einem grossen Hunde war sie 3,5 cm breit (senkrecht zur Richtung des Ausführungsganges gemessen) und 2 cm lang (in der Richtung des Ausführungsganges gemessen). Das Volumen betrug 6,0 cm^3. Bei einem kleinen Hunde mass sie 1,5 cm in der Breite und 1 cm in der Länge; bei einem anderen, auch kleinen Hunde war das Volumen 2,1 cm^3. Der ziemlich dicke, manchmal schwärzlich pigmentierte Hauptausführungsgang entspringt aus der ventrolateralen Seite der Drüse, biegt sodann dicht an dem Processus zygomaticus des Oberkiefers um und mündet in der Schleimhaut an der aboralen Seite des letzten Backenzahnes ein.[3]) Er ist bei grossen Hunden zirka 1,5 cm lang und 3—4 mm dick; bei kleinen 1,1 cm lang und 2—3 mm breit.

Ausführungsgang der Orbitaldrüse.

Variationen in der Ausbildung der Orbitaldrüse.

Von dem eben geschilderten, anatomischen Verhalten zeigt die Hauptdrüse nicht so selten recht auffallende Abweichungen. Bei einem Hunde z. B. fand sich ein beträchtlicher Drüsenabschnitt (1,7 cm breit und 1 cm lang), der von der Drüse orolateral lag und dessen Ausführungsgang mit dem Hauptaus-

[1]) s. Fig. VI.
[2]) s. Fig. I, II und V.
[3]) s. Fig. I, II, III und V.

führungsgang dicht vor dessen Einmündung verschmolz. Ein anderes Mal wurde die Hauptdrüse durch die vor ihr gelegenen drei akzessorischen Drüsen, deren Ausführungsgänge selbständig in den Backenvorhof einmündeten, bulbuswärts hinaufgeschoben. Ferner liess sich eine Hauptdrüse, die dem Anschein nach vier Ausführungsgänge hatte, in vier vollkommen selbständige Gebilde zerlegen.[1]) Auch am Hauptausführungsgang kommen Variationen vor, indem er einmal bald kürzer,[2]) bald länger[3]) erscheint; zum andern auch bei einheitlicher Hauptdrüse mit zwei Ästen beginnt, die bald miteinander verschmelzen. In einem Falle liessen sich in einiger Entfernung von seinem Austritt aus der Hauptdrüse an ihn angelagert zwei mit kaum sichtbaren Ductulis versehene, winzige Drüsenläppchen durch Präparation darstellen. Mehr als einen Hauptausführungsgang traf ich nicht an.

Akzessorische Drüsen.

II. Die akzessorischen Drüsen lagern aboral auf einem Raum, der sich von der Hauptdrüse bis zum aufsteigenden Ast des Unterkiefers erstreckt.[4]) Ein Teil von ihnen breitet sich über die Mund-(Gaumen-)schleimhaut und den M. pterygoideus internus aus, so dass der M. masseter auf ihnen zu liegen kommt. Ein anderer Teil zeigt inkonstante Variationen entsprechend den oben geschilderten Abweichungen in der Ausbildung der Hauptdrüse. Diesem Verhalten entsprechend ist ihre Lage meist ventromedial und mehr aboral von der Hauptdrüse, so dass sie von dieser zum grössten Teile bedeckt werden. Die akzessorischen Drüsen sind in ihrem Vorkommen konstant. Sie sind ellipsoid, seltener kugelig geformt, fast zweimal so lang als breit (4—12 mm lang und 4—7 mm breit) und bestehen in der Mehrzahl aus einem Lappen. Doch finden sich aboral, in der Nähe des vorderen Randes vom aufsteigenden Unterkieferaste auch solche, welche, obwohl sie durch einen einzigen Ausführungsgang als Einzeldrüse charakterisiert, aus 2—3 leicht von einander trennbaren Lappen zusammengesetzt sind.[5]) Jede dieser akzessorischen Drüsen besitzt einen eigenen Ausführungsgang, der an der Grenze zwischen Mund- (Gaumen-) und Backenvorhof an der als Plica pterygomandibularis bezeichneten Falte der Mund-

Ausführungsgänge der akzessorischen Drüsen.

[1]) Fig. I.
[2]) Fig. I u. V.
[3]) Fig. II.
[4]) Fig. I, II u. III.
[5]) s. Fig. III.

schleimhaut einmündet. Die Ausführungsgänge pflegen gewöhnlich nicht miteinander zu kommunizieren, wenn es aber der Fall ist, so findet die Vereinigung dicht vor der Einmündung in die Schleimhaut statt. Die Anzahl der akzessorischen Drüsen ist sehr schwankend, doch kann ich eine Regel für die Häufigkeit nicht aufstellen. da hierfür ein sehr grosses statistisches Material nötig wäre. Von meinen zehn untersuchten Hunden kamen zur Beobachtung in drei Fällen 5—7 akzessorische Drüsen; bei einem fanden sich nur 3, bei vier anderen 7—9, bei einem weiteren 12 und schliesslich bei einem sogar 14. Da, wie ich wiederhole, bei jeder Zählung der Grundsatz massgebend war, nur diejenigen als besondere Individuen zu zählen, welche einen eigenen Ausführungsgang zur Mundhöhle schickten, so entspricht natürlich auch die Zahl der vorhandenen Ausführungsgänge den für die Drüsen angegebenen Ziffern.

Von den sämtlichen Ausführungsgängen der Gland. orbitalis polystomatica, welche bei dem von mir untersuchten Material von 4—15 wechselten, ist gewöhnlich der stärkste der der Hauptdrüse, in manchen Fällen aber zeigen die Ausführungsgänge der akzessorischen Drüsen annähernd gleiches Kaliber.

Drüsenläppchen zwischen dorsalen und ventralen Backendrüsen.

An der Plica pterygomandibularis vor der Einmündungsstelle der akzessorischen Ausführungsgänge, oralwärts von dem in der Nähe verlaufenden N. buccinatorius befinden sich 1—4 ganz kleine Drüsenläppchen von der Grösse von 2—4 mm, mit eigenen, in den Backenvorhof einmündenden Ausführungsgänglein.[1]) Durch das Auftreten dieser Drüsenläppchen wird die drüsenfreie Strecke zwischen den dorsalen und ventralen Backendrüsen auf ein Minimum verkleinert (bei einem grossen Hunde ca. 7 mm), besonders in Fällen, wo die ventrale Backendrüsenreihe weiter als gewöhnlich unter den vorderen Rand des Masseter hinaufsteigt.

Ventrale Backendrüsen.

III. Die ventralen Backendrüsen (Glandulae buccales (genales) infer., Glandulae buccales mandibulares, Gl. molares).

Diese sind in einem Strang angeordnet und werden lateral von dem M. buccinator, bezw. von seinen Teilen, dem M. buccalis und dem M. molaris, welche die Grundlage der Wange abgeben, gewissermassen überzogen (*Ellenberger und Baum* l. c. p. 121), denn einzelne von den Drüsenpaketen, die den Drüsenstrang zusammensetzen, ragen über das Niveau des letzteren

[1]) Fig III u. V

hervor und somit in die Muskeln hinein. Die mediane Fläche der Drüse ist innig mit dem submukösen Bindegewebe verwachsen. Der Drüsenstrang beginnt unter dem vorderen Rande des M. masseter (nicht selten erst am Rande) dort, wo die oberflächliche Gesichtsvene sich mit der V. facialis profunda vereinigt, verläuft dann, dem vorderen Rande des Ramus ascendens der Mandibula dicht aufsitzend, weiter nach unten.[1]) Am innern Winkel dieses Knochens (etwa an derselben Stelle, wo die grösseren Drüsenpakete liegen) biegen sie, wie der horizontale Ast desselben, nach vorne (oralwärts) um, immer in der Höhe der Alveolarfortsätze hinziehend, und gehen, ohne irgend eine anatomisch nachweisbare Grenze, in die Lippendrüsen über.[2]) Die Übergangsstelle entspricht von aussen ungefähr der Lippenkommissur. Die Drüsenpakete setzen sich zusammen aus 1—4 Drüsenläppchen, die durch selbständige Ausführungsgänge mit dem Backenvorhof in Verbindung stehen. Neben den geschlossenen Drüsenpaketen treten einzelne Drüschen auf von rundlicher, linsenförmiger Gestalt und von geringerer Grösse, als die die Pakete zusammensetzenden Drüsenläppchen. Letztere haben durch ihre Aneinanderlagerung eine mehr unregelmässig polygonale Form erhalten.

Ausführungsgänge der ventralen Backendrüsen.

Die Grösse der Drüsenläppchen beträgt im allgemeinen 6×9 mm; unter den candalwärts liegenden erreichen einige jedoch 8×15 mm.[3]) Die Ausführungsgänge entspringen aus allen Flächen der Drüsenläppchen, mit Ausnahme der lateralen; sie ziehen aber nicht auf dem kürzesten Wege zur Mundhöhle, sondern verlaufen erst auf eine gewisse Strecke in der Backenschleimhaut, um dann zu ihrer Mündung abzubiegen. Sie sind in ihrem ganzen Verlauf in das submuköse Bindegewebe eingebettet — ein Umstand, der das Freilegen der Ductuli sehr erschwert. Besonders macht sich dies geltend an frischen Präparaten, wo die Ausführungsgänge im Vergleich zu dem umgebenden Bindegewebe von zarter Beschaffenheit sind und bei der Präparation leicht durchschnitten oder zerrissen werden können. Aus dem genannten Verlaufe erklärt sich auch die Länge der Ausführungsgänge, welche 5—13 mm erreichen kann — bei einer Dicke von 1,5—2,5 mm, während der senkrechte

[1]) Fig. II u. IV
[2]) Fig. IX, X, XI.
[3]) Fig. XI.

Abstand der Drüsenläppchen von dem Orificium ihres Ausführungsganges an der Schleimhaut der Backen etwa 3—4 mm beträgt, entsprechend der Dicke der Schleimhaut einschliesslich des submukösen Bindegewebes.

Variation in der Lagerung der ventralen Backendrüsen.

Endlich sei hier noch eine merkwürdige Variation in der Lagerung der ventralen Backendrüsen erwähnt. Sie kam nur einmal zur Beobachtung. Der Drüsenstrang begann mit einer ungewöhnlichen Breite — ca. 2,5 cm.[1]) Zwischen Orbitaldrüse und ventralen Backendrüsen war keine drüsenfreie Schleimhautstrecke. Die ganze Plica pterygo-mandibularis war mit Drüsenläppchen bedeckt. Oralwärts von jenem Abschnitt der ventralen Backendrüsen, der sich am Ramus ascendens der Mandibula lagert, fanden sich ausser den gewöhnlichen Drüsenläppchen noch Drüschen mit verhältnismässig langen Ausführungsgängen, welche zu dem Drüsenstrang nach rückwärts (aboral) zogen Bemerkenswert an diesen kleinsten Drüschen ist, dass der Durchmesser des Körpers denjenigen der Ausführungsgänge nur um weniges übertrifft.

b) Glandulae labiales.

Lippendrüsen.

Der Drüsenstrang, der hinter dem Lippenwinkel die Backendrüsen bildet, setzt sich oralwärts in die anfangs zu Paketen angeordneten, weiter nach vorne mehr isoliert auftretenden Lippendrüsen bis zur Eckzahngegend (zwischen I. Prämolaris und Dens caninus) fort. Er verliert dabei nach und nach an Breite, so dass schliesslich das orale Ende des Drüsenstranges etwa um zwei Drittel schmäler ist, als das aborale Ende am Mundwinkel, also dort, wo er an die Backendrüsen anschliesst. Obwohl also darnach die eine Drüsenart ohne scharfe Grenze in die andere übergeht und obwohl, wie unten näher ausgeführt wird, die Form und Lagerung der beiden keine besonderen Unterschiede aufweisen wie auch beide mikroskopisch von gleichem Charakter sind (vgl. a. *Hartig* l. c. p. 71), so ist doch eine Abgrenzung sowohl am frischen Leichenpräparat als auch am lebenden Tiere beim operativen Eingriff möglich, indem die Backendrüsen eine weissliche Farbe aufweisen, hingegen die Lippendrüsen mehr rötlichgrau gefärbt erscheinen. Die Form der Lippendrüsen ist der der Backendrüsen ähnlich: liegen sie zu Drüsenpaketen angeordnet, so sind sie unregelmässig polygonal

[1]) s Fig. IV.

gestaltet; treten sie mehr als Einzeldrüsen auf, so haben sie im allgemeinen die Form einer Linse. Die Grösse der Glandulae labiales ist etwas geringer als die der Gl. buccales: 6×9 mm für die candal gelegenen, 4×6 mm für die oral befindlichen; dementsprechend sind die Ausführungsgänge auch kürzer: 3—6 mm lang, 1,5—2 mm dick.

Zwischen den Ausführungsgängen der Backendrüsen sowohl als der Lippendrüsen finden sich hier und da winzige, der Schleimhaut mit eigenen Ductulis aufsitzende Drüschen (2×2 mm). Ihre Zahl ist individuell schwankend; ich fand bei einem Hund 4[1]) (auf der Figur sind davon nur 2 zu sehen), bei einem anderen nur 2. In ihrem Vorkommen sind diese kleinen Drüsen konstant und verteilen sich etwa gleichmässig auf Backen- und Lippendrüsenstränge.

Die Blutversorgung.

A. Die Arterien (vgl. die Fig. VI und VII).

Die dorsalen und ventralen Backendrüsen beziehen ihr Blut aus zwei ganz verschiedenen Quellen: die ersteren aus der A. maxill. interna, welche den Endast der A. carotis communis darstellt, die letzteren aus der A. facialis, die von der A. maxill. ext. abzweigt. Nachdem die A. maxill. interna das Foramen pterygoideum erreicht hat, schlägt sie, unter stumpfem Winkel umbiegend, den Weg lateralwärts zu dem Foramen infraorbitale ein. Gerade an diesem Winkel entspringen der Arterie 1. Rami musculares für den M. temporalis und den M. pterygoideus, 2. die A. ophthalmica, 3. die A. temporalis profunda media et anterior, 4. die A. buccinatoria, 5. die A. veli palatini und 6. die A. infraorbitalis (vgl. *Ellenberger und Baum* l. c. p. 379).

A. buccinatoria

Von den genannten Arterien wird nur durch die A. buccinatoria der Glandula orbitalis polystomatica Blut zugeführt, und zwar ernährt dieser Ast wiederum nur die akzessorischen Drüsen. Nach der Abzweigung von der A. maxillaris interna läuft die A. buccinatoria zunächst allein, dann legt sie sich an den N. buccinatorius an, um mit ihm weiter lateralwärts in der Richtung nach der Plica pterygo-mandibularis zu ziehen und hier den akzessorischen Drüsen die Ästchen zuzuschicken. Die ganze

[1]) s. Fig. VII.

erwähnte Strecke legt die Arterie auf dem M. pterygoideus zurück und zweigt sich in der Backengegend auf, unter dem vorderen Rande des M. masseter schon als eine dünne Arterie heraustretend.

An dieser Stelle möchte ich der von *Ellenberger und Baum* (Anat. d. *Hundes* p. 384) erwähnten Anastomose zwischen der A. buccinatoria und der A. facialis gedenken. Ich fand sie bei der *Katze* in einem speziell daraufhin untersuchten Falle sehr wohl ausgebildet als ein ca. 5 mm langes Gefäss auf der Plica pterygomandibularis hinziehend und die Lücke im Drüsenzug zwischen den akzessorischen Drüsen der Gl. orbitalis und den ventralen Backendrüsen gleichsam überbrückend. Das Kaliber des Anastomosenastes (vgl. a. Fig. XII) war etwa dasjenige der aus der A. facialis zur Gland. buccalis gehenden Äste (s. a. p 17).

Die Hauptdrüse wird versorgt durch die A. orbitalis (*Ellenberger und Baum* l. c. p. 385), die dicht unter ihr von dem Stamm der A. maxill. interna, auf der die Drüse ruht, entspringt und sich in zwei Ästchen teilt, bevor sie in die Drüse eindringt. Manchmal zweigt sich die A. orbitalis von der A. infra orbitalis ab.

Die A. orbitalis (Ast der A. maxill. interna oder der A. infraorb.) versorgt die Orbitaldrüse.

Als Variation in der Blutversorgung der Hauptdrüse kann man betrachten die Zusendung eines kleinen Zweigleins durch die A. palatina minor (A. veli palatini). Das Zweiglein tritt an der orolateralen Seite in die Drüse ein.

Die ventralen Backendrüsen und Lippendrüsen werden versorgt von der A. facialis.

Die ventralen Backendrüsen werden, wie erwähnt, versorgt von der A. facialis. Sie tritt zur Backengegend mit 3 Endästen: A. labialis superior, A. angularis oris und A. labialis inferior,[1]) die ungefähr am Mundwinkel dem Stamme entspringen. Vor ihrer Teilung wird von der A. facialis ein Ästchen zu den am Mundwinkel befindlichen Backendrüsen abgegeben. Die A. labialis inferior teilt sich kurz nach ihrem Ursprunge in zwei Äste: der eine (obere) verläuft an der dentalen Seite der Backen- und Lippendrüsen, auf seinem Wege zahlreiche Ästchen an die Drüse abgebend. Der andere (untere) zieht über den Drüsenstrang hin, die ventrale (untere) Kante desselben erreichend. Von dieser zweiten Arterie werden die Drüsen ausnahmsweise mit Zweigen versorgt; sie versorgt sonst fast ausschliesslich die Schleimhaut und das Periost des Unterkiefers.[2])

[1]) s. Fig. VI.

[2]) vgl. Fig. VI.

B. Die Venen.

Nach der Freilegung der Hauptdrüse, Öffnung der Grube — bewirkt durch Wegnahme des Masseter sowie des Os zygomaticum — und Herausnahme der Drüse aus derselben, tritt die Vena facialis profunda samt ihren proximalen Verästelungen zu Tage. Der Stamm der Vene entsteht in der Fossa sphenopalatina (vgl. auch *Ellenberger und Baum* l. c. p. 438) und verläuft dann an den oralen und lateralen Flächen der Hauptdrüse seitwärts und etwas abwärts gegen den vorderen Rand des M. masseter. Fast regelmässig erzeugt dabei die Vene an den Stellen, wo sie mit der Hauptdrüse in Berührung kommt, Ausbuchtungen in deren Masse.[1]) In ihrem ganzen Verlaufe bis zur Einmündung in die gemeinsame Gesichtsvene — (dort wo der M. zygomaticus den vorderen Rand des Masseter kreuzt) — nimmt die Vena facialis profunda zahlreiche Äste in sich auf; unter ihnen befinden sich die von der Glandula orbitalis polystomatica kommenden Venen. Die oben erwähnte, auf Fig. V mit × bezeichnete Stelle zeigt nun aber keineswegs auch den Ort an, wo die Drüsenvene aus der Hauptdrüse heraustritt; das Heraustreten findet vielmehr an der medialen Seite derselben statt. Von hier läuft die Vene noch eine ziemliche Strecke an der Drüse hin, ehe sie sich in die V. facialis profunda ergiesst. Die aus den akzessorischen Drüsen austretenden Venenästchen münden ebenfalls zum grössten Teile in die V. facialis profunda ein; einige von ihnen jedoch verbinden sich mit der V. buccinatoria.

D. Vena facialis profunda führt das Blut aus der Orbitaldrüse ab.

Von den ventralen Backendrüsen und Lippendrüsen aber wird das Blut durch die V. labialis inf. vermittelst dünner Zweiglein, welche die Drüsenpakete an den Rändern, nicht an ihren Flächen, verlassen, abgeführt. »Die genannte Vene sammelt das Blut aus dem Gebiete der gleichnamigen Arterie und verläuft ventral von dieser am Insertionsrande des M. biventer zur V. facialis.« (*Ellenberger und Baum,* l. c. p. 440.)

Die V. labialis inf. sammelt auch das Blut der ventralen Backendrüsen und Lippendrüsen.

Die Nervenversorgung,

Die sämtlichen Backen- und Lippendrüsen werden innerviert von dem N. buccinatorius, einem Zweige des N. maxillaris inferior (s. N. mandibularis, N. trigemini Ram. III). Dieser tritt

N. maxillaris inf. (V, 3)

[1]) s. Fig. V.

aus der Schädelhöhle durch das Foramen ovale aus, setzt sich nach kurzem Verlauf mit dem Ganglion oticum in Verbindung — so, dass letzteres auf die laterale Seite des N. mandibularis zu liegen kommt — und teilt sich in folgende Äste: N. temporalis superficialis, N. lingualis, N. mandibularis, N. buccinatorius, N. N. temporales profundi, N. massetericus, N. pterygoideus (vgl. *Ellenberger und Baum* l. c. p. 518). Der N. buccinatorius, dem, wie erwähnt, die Versorgung unserer Drüsen obliegt, löst sich von dem N. mandibularis noch oberhalb und median vom Ganglion oticum ab, sodass der N. buccinatorius makroskopisch in keinen Beziehungen zu dem genannten Ganglion zu stehen scheint. Alsdann verläuft der N. buccinatorius zunächst orolateralwärts, biegt später lateralwärts um und zieht direkt auf die Plica pterygo-mandibularis zu. Mehr als die Hälfte der ganzen Strecke — von der Abgangsstelle bis zur genannten Falte — legt der Nerv in Begleitung der A. buccinatoria (s. oben) zurück, auch dort noch, wo er über den M. pterygoideus zieht. Noch bevor der N. buccinatorius an die gleichnamige Arterie herantritt, entspringt aus ihm gewöhnlich ein zweiter N. temp. profundus; der erste wird von dem Stamme des N. maxillaris inferior selbst abgegeben. Meine Befunde decken sich hier durchaus mit den Angaben von *Ellenberger und Baum* (l. c. p. 518).

N. buccinatorius innerviert sämtliche Backen- und Lippendrüsen.

Nach dem Abzweigen des zweiten N. temp. profundus entspringen dem N. buccinatorius der Reihe nach (peripheriewärts gezählt): 3 Zweige, denen sich sehr häufig noch ein vierter zugesellt, welche sich an der Versorgung der Gl. orbitalis polystomatica und der Plica pterygo-mandibularis beteiligen.[1]) In der Regel wird die Hauptdrüse von dem II. Ramus innerviert, doch nicht selten übernimmt der I. Ramus die Versorgung der Drüse. Der II. Ramus ist ungefähr 1—1,5 cm lang (bei grossen Hunden); vor dem Eindringen in die Drüsenmasse teilt er sich gabelförmig. Die Abwesenheit eines Hilus an der Hauptdrüse bringt es mit sich, dass das Eindringen der Nerven in diese nicht immer an einer und derselben Stelle stattfindet. Es tritt nämlich der Nerv in der Regel in den nächstliegenden Drüsenlappen ein; da aber die Drüse keine Regelmässigkeit in der Anordnung und Zahl ihrer Lappen aufweist, so wechselt dementsprechend auch die Einmündungsstelle des Drüsennerven.

Innervation der dorsalen Backendrüsen.

[1]) Fig. VIII.

Eine weitere Unregelmässigkeit wird dadurch geschaffen, dass die Äste der gabelförmigen Teilung entweder in den gleichen Lappen gemeinsam oder in benachbarte Läppchen getrennt eintreten. Der letztere Fall ist allerdings der am wenigsten häufige.

Der erste (I) und längste Ramus begibt sich unter die Drüse, manchmal auch zwischen deren Lappen hindurch ziehend, und läuft an der Schleimhautstelle, wo die Ausführungsgänge der Orbitaldrüse einmünden (Plica pterygo-mandibularis); hier löst er sich in seine Endverzweigungen auf. In einem Fall trat das Endzweiglein dieses Ramus (I) am Ursprung des Ausführungsganges in die Hauptdrüsenmasse ein. In der Regel innervieren der I. und III. Ramus hauptsächlich die akzessorischen Drüsen; der IV. die angrenzende Schleimhaut. Es mag noch einmal darauf hingewiesen werden, dass sich für den Verlauf der genannten Rami des N. buccinatorius sowohl als für die ganze Nervenversorgung der Gl. orbitalis polystomatica kaum ein Typus als Regel aufstellen lässt.

Teilung des N. buccinat. in 3 Endäste.

Am vorderen Rand des M. masseter erscheinend, teilt sich der N. buccinatorius meist in 3 Äste: einen oralen, einen mittleren und einen aboralen (= Endast),[1]) deren Ursprungsstelle man leicht aufsuchen kann, wenn man bedenkt, dass die V. facialis profunda den N. buccinatorius eine kurze Strecke bedeckt und weiterhin, dass die Vereinigung der genannten Vene mit der gemeinsamen Gesichtsvene geradezu an der Stelle stattfindet, wo der N. buccinatorius unter dem Masseter hervortritt.[2])

Oraler Endast des N. buccinatorius.

Der orale Ast zieht zu den zentralen Partien der Backengegend ungefähr in der Richtung auf den I. Molarzahn des Oberkiefers zu und verschmilzt mit einem entgegenkommenden Ast vom N. buccalis superior des N. facialis. Der Kommunikationsnerv weist in seinem ganzen Verlauf eine gleichmässige Dicke auf,[3]) bei grossen Hunden beträgt sie ungefähr 1 mm und mehr. Dort, wo die Anastomose den N. buccinatorius verlässt, zweigt sich ein Ast ab, welcher zunächst in zwei kleine Zweige zerfällt, die sich alsdann in der Backenschleimhaut verlieren.[4])

---

[1]) s. Fig. IX.
[2]) Fig. XI.
[3]) Fig. V, IX, XI.
[4]) Fig. XI.

Mittlerer Endast des N. buccinatorius.

Der zweite, mittlere Ast ist der dünnste und kürzeste von den drei Ästen des N. buccinatorius.[1]) Er verlässt den letzteren etwas unterhalb der Abgangsstelle des oralen Astes und begibt sich in die Gegend der aboralen Partie der Backendrüsen, wo er sich aufzweigt. Eine Verbindung zwischen den Drüsen und diesem Nerven konnte von mir nicht sicher festgestellt werden.

Der dritte Endast des N. buccinatorius innerviert die ventralen Backendrüsen und Lippendrüsen.

Der dritte, aborale Ast, der als Endast des N. buccinatorius bezeichnet werden soll, schlägt den Weg unmittelbar zu dem am Unterkiefer befindlichen Drüsenstrang ein, indem er sich an die Oberfläche oder an die obere Kante des letzteren anlagert. Ungefähr in der Mitte des Backendrüsenstranges (manchmal höher) — also am Mundwinkel — teilt sich der Nerv in zwei Zweige, von denen der eine unterhalb des Drüsenstranges verläuft, der andere allmählich auf die laterale Fläche des Stranges übertritt.[2]) Auf diese Weise gerät die Drüsenreihe auf eine ziemliche Strecke hin zwischen die Nervenäste, welche, mit den bindegewebigen Drüsenkapseln innig verwachsen, gegen die mentale Partie der Unterlippe verlaufen, um sich dort vor ihrem Eindringen in die Lippenschleimhaut vielfach zu verzweigen. Unterwegs werden von den Ästen zahlreiche feine Fasern zu den Backen- und Lippendrüsen, zur Schleimhaut und zum Periost des Unterkiefers abgegeben.[3]) Die Zweiglein, welche zu den Drüsen hinlaufen, sind, infolge der engen Aneinanderlagerung von Drüsenstrang und Nervenstamm, ausserordentlich kurz und können nur mit der Lupe freigelegt werden. Häufig weicht der Verlauf der Endäste von dem eben beschriebenen Verhalten insofern ab, als die letzteren sich nicht direkt auf die Fläche des Drüsenstranges begeben, sondern zur oberen oder unteren Kante der Drüsenreihe treten; begreiflicherweise werden damit die Zweiglein zu den Drüsenpaketen länger.

N. maxillaris sup. (V, 2)

Von andern Kopfnerven steht in näheren Beziehungen zu den uns interessierenden Drüsen, und zwar speziell zu der Hauptdrüse, noch der zweite Trigeminus-Ast — N. maxillaris superior. Bevor dieser Ast durch das Foramen infraorbitale des Oberkiefers auf die Oberfläche des Gesichtes tritt, läuft er in Begleitung der A. maxillaris interna am Boden der oben beschriebenen Grube hin. Die Grube ist aber durch die Haupt-

[1]) Fig. IX
[2]) Fig. II, III, V.
[3]) Fig. X, XI.

drüse ausgefüllt und damit werden auch natürlicherweise sowohl die N. N. infraorbitales und der N. sphenopalatinus (Endäste des V. 2) als auch die A. maxillaris interna von der Drüse bedeckt.[1]) Medianwärts von dem durch die Drüse bedeckten Abschnitte entspringt aus dem N. sphenopalatinus ein dünnes Zweiglein, welches zunächst an der lateralen Seite der A. maxillaris interna, sodann von derselben sich entfernend, gegen die aborale Kante des Os zygomaticum hinläuft. Unterwegs streift es die Ursprungsstelle der A. orbitalis, derselben ganz feine Fädchen (die nur mit der Lupe sichtbar sind) zuschickend. Die Frage, ob diese Fädchen vasomotorischer Natur sind, kann hier nicht erörtert werden.

Ein dem N sphenopalatinus entspringendes Zweiglein gibt feine Fädchen an die A. orbitalis ab.

Katze.

Die Backen- und Lippendrüsen der Katze verhalten sich grob anatomisch, so weit es sich mit Hilfe der Lupenpräparation feststellen lässt, annähernd wie die des Hundes; wir können daher auf eine allgemeine Beschreibung verzichten und nur diejenigen Punkte erwähnen, in denen sich Abweichungen ergeben.

Strang der Lippen- und ventralen Backendrüsen der Katze.

Die ventralen Backendrüsen zeigen topographisch im Vergleich zur Lagerung derselben beim Hunde häufig insofern eine Abweichung, als der Strang der betreffenden Drüsen am inneren Winkel der Mandibula beginnt; dadurch nimmt der Backen- und Lippendrüsenstrang bei der Katze eine geradlinige Richtung an, im Gegensatz zu dem bogenförmigen Verlauf der genannten Gebilde beim Hunde. Wie angedeutet, ist dies häufig, aber nicht immer der Fall — unter meinen Präparaten drei Fälle von fünf; jedoch ist auch in den übrigen Fällen, wo das caudale Ende, ähnlich wie beim Hunde, weiter nach oben sich erstreckt, die über den Mandibulawinkel hinaufreichende Partie so kurz, dass nur eine geringe Abweichung vom geradlinigen Verlauf resultiert. Oralwärts, gegen die Lippenkommissur, gehen die Backendrüsen in die Lippendrüsen über, die sich bis zum 1. Prämolarzahn oder bis zum Dens caninus erstrecken. Das caudale Ende des gesamten Drüsenstranges ist erheblich breiter als das orale: 6 - 8 mm gegen 3—5 mm.

Eine Darstellung des Verhaltens der Ausführungsgänge sowohl der Backen- und Lippendrüsen als auch der Orbitaldrüse

[1]) s. Fig. 1

durch Lupenpräparation ist wohl ausgeschlossen angesichts ihrer geringfügigen Grösse. Diese Aufgabe kann nur durch die mikroskopische Untersuchung gelöst werden; eine solche lag aber nicht mehr im Rahmen der vorliegenden Arbeit.

Orbitaldrüse. Die Orbitaldrüse, deren Grösse 10–9 mm × 6–7 mm × 3 mm beträgt, sitzt dicht auf der Backenvorhofschleimhaut auf. Nach den Angaben der Autoren besitzt sie einen grösseren und bis vier kleinere Ausführungsgänge *(Hartig)*. Ebenso können wir der Ansicht von *Hartig* beipflichten, wenn er von der Orbitaldrüse angibt, sie habe einen grosslappigen Bau. Am Schlusse bleibt noch zu erwähnen, dass, wie beim Hunde, so auch bei der Katze (in allen Fällen) auf der Schleimhautstrecke zwischen dorsalen (Gl. orbitalis) und ventralen Backendrüsen sich ganz kleine Drüsenläppchen (4 und mehr) auffinden lassen. Immerhin ist, wie aus dem über den geradlinigen Verlauf Gesagten erhellt, die Lücke zwischen dorsalen und ventralen Backendrüsen im allgemeinen bei der Katze breiter als beim Hunde, wenn sie auch der Drüsen nicht gänzlich ermangelt.

Ich erfülle zum Schlusse noch die angenehme Pflicht, Herrn Prof. R. Metzner meine innigste Dankbarkeit für den mir bei meiner Arbeit bewiesenen Rat und Beistand auszusprechen. Auch Herrn Dr. H. Martin, dem Assistenten am Physiolog. Institut, bin ich für seine Hilfe zu Dank verpflichtet.

Figurenerklärung.

(Betr. Herstellung der Figuren siehe Text Seite 9.)

Fig I. Hund (linke Seite). Orbitaldrüse freigelegt mit sämtlichen Ausführungsgängen (Variation, s. Text), sowie den akzessorischen Drüsen. Das Stück der teilweise entfernten Mundschleimhaut, welches die Mündungen der Gänge enthält, wurde nach oben umgeschlagen.

Fig. II. Hund (rechte Seite). Orbitaldrüse und der zufällig von Schleim prall angefüllte Hauptausführungsgang*) [blossgelegt durch Abmeisselung des Knochens], nebst den akzessorischen Drüsen der Orbitalis und den am vorderen Rande des M. masseter gelegenen Backendrüsenläppchen. Zwischen letzteren der N. buccinat. mit seinen Ästen.

Fig. III. Hund (rechte Seite). Gl. orbitalis (Hauptdrüse), präpariert, aus ihrer Nische gehoben und nach unten umgeschlagen. (Nur ihr Ausführungsgang in der Figur sichtbar.) Die akzessorischen Drüsen mit ihren Ausführungsgängen präpariert und auseinandergelegt, desgleichen die an der Plica pterygo-mandibularis liegenden Drüschen und diejenigen der oberen Partie des Backendrüsenstranges.

Fig. IV. Hund (linke Seite). Akzessorische Backendrüsenläppchen über und vor dem eigentlichen Drüsenstrange liegend (Variation s. Text p. 14); in letzterem sind die einzelnen Drüsenpakete dargestellt.

Fig. V. Hund (rechte Seite). Gl. orbitalis (Hauptdrüse und Nebendrüschen) sowie Backendrüsen freigelegt mit Darstellung der Ausführungsgänge, desgleichen die einen Übergang bildenden Drüschen an der Plica pterygo-mandibularis. Nerven und Venen.

Fig. VI. Hund (rechte Seite). Injektionspräparat. Orbitaldrüse in Primär-Läppchen zerlegt. Bei den Backen- und Lippendrüsen sind die Primär-Läppchen dargestellt, aber in ihrem Zusammenhange belassen worden.

Fig VII. Hund (linke Seite). Drüsenpakete des Backen- und Lippendrüsenstranges isoliert, um die zwischen den Ausführungsgängen der grösseren Einzeldrüsen liegenden minimalen Drüschen zu zeigen. Injektionspräparat; zeigt die arterielle Blutversorgung der Drüsen, zum Teil auch ihre Innervation.

*) In der Reproduktion tritt leider der Ausführungsgang nicht mit der Schärfe des Originals hervor.

Fig. VIII. Katze (linke Seite). Darstellung der Äste des N. buccinat. zu Gl. orbital. polystom. Letztere ist entfernt.

Fig. IX. Hund (rechte Seite). Äste des N. buccinat. (V.) nach seinem Durchtritt am vorderen Rand des M. masseter. Anastomose seines oralen Endastes mit dem N. buccal. sup. (VII.) Gesamtdrüsenstrang der Backen- und Lippendrüsen freigelegt ohne Trennung der einzelnen Läppchen.

Fig. X. Hund (rechte Seite). Einzelpakete des Backendrüsenstranges mit den zugehörigen Ästen des N. buccinat., dargestellt in möglichster Erhaltung der natürlichen Lage; vorderer Rand des M. masseter freigelegt.

Fig. XI. Hund (rechte Seite). Verzweigung des N. buccinat. zu den Backendrüsen und zur Wangenschleimhaut (Anastomose zwischen N. V und N. VII).

Fig. XII. Katze (linke Seite). Injektionspräparat. Darstellung der Blutversorgung des Backen- und Lippendrüsenstranges, zugleich mit der Anastomose zwischen der Art. buccinat. und der Art. facialis.

Fig. I.

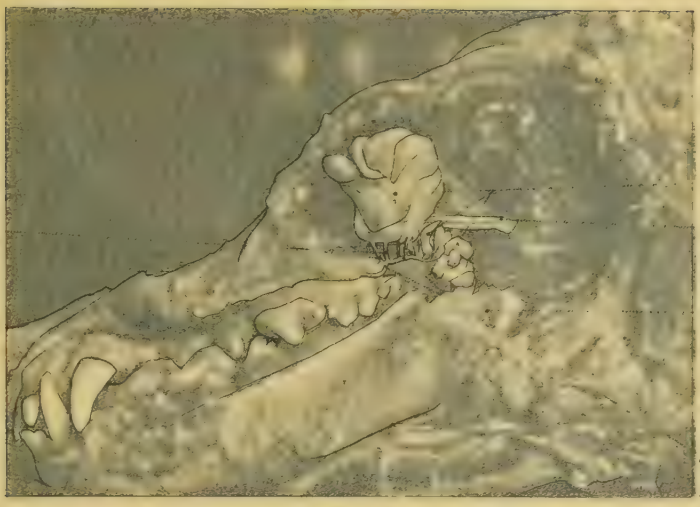

lusführungsgänge der Gl. orbitalis polystomatica (der Hauptdrüse)

Gl. orbitalis polystom. u ihre accessorischen Drüsen

N. infraorbitalis und N. sphenopalatinus } *V2*

Mandibula (der aufsteigende Ast ist abgetragen)

Rand der umgeschlagenen und teilw. abgeschnittenen Plica pterygo-mandibularis

Fig. I.

Fig. II.

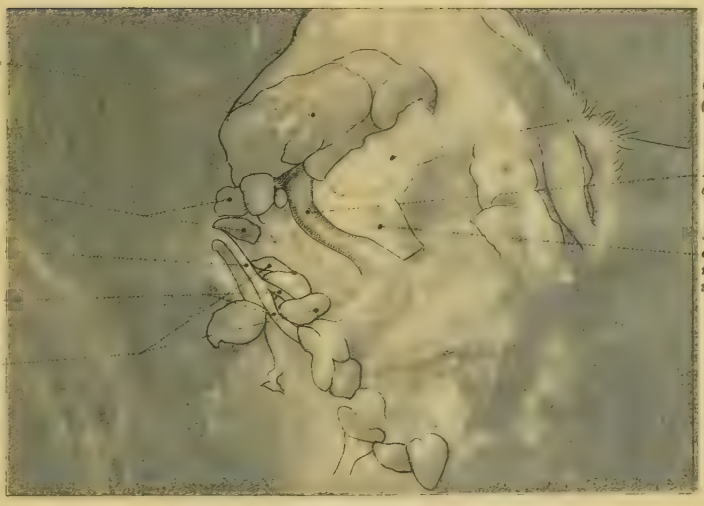

Gl. orbit. polystom. (Hauptdrüse)

:cessorische Drüsen r Gl. orbit. polystom.

N. buccinatorius

Aeste desselben

kendrüsenläppchen nter dem vorderen nd der M. masseter gelegen

Os zygomaticum (abgemeisselt)

Ausführungsgang der Hauptdrüse

Sehne und Rest des abgeschnittenen M. masseter (oralwärts umgeschlagen)

Fig. II.

Lichtdruckanstalt Alfred Ditscheid Nachf. v. H. Bossan, Basel

[illegible] (linke Seite). Darstellung der Äste des N. buccinat. zur [illegible] polystom. Letztere ist entfernt.

[illegible] (rechte Seite). Äste des N. buccinat. (V.) nach seinem [illegible] am vorderen Rand des M. masseter. Anastomose [illegible] mit dem N. [illegible] sup. (VII.) Gesamt[illegible]ang der Backen- und Lippendrüsen freigelegt ohne Tren[illegible] einzelnen Läppchen.

[illegible] Einzelpakete des Backendrüsenstranges mit [illegible] des N. bu[illegible] dargestellt in möglichster [illegible] Lage; vorderer Rand des M. masseter [illegible]

[illegible] und (rechte [illegible]) Verzweigung des N. buccinat. zu den Backendrüsen und zur Wangenschleimhaut. Anastomose zwischen N. V und N. VII).

[illegible] Katze (linke Seite). Injektionspräparat. Darstellung der Blutversorgung des Backen- und Lippendrüsenstranges, zugleich mit der Anastomose zwischen der Art. buccinat. und der Art. facialis.

Gl. orbitalis polystom. u. ihre accessorischen Drüsen

N. infraorbitalis und N. sphenopalatinus } V2

Mandibula (der aufsteigende Ast ist abgetragen)

Rand der umgeschlagenen und teilw. abgeschnittenen Plica pterygo-mandibularis

Ausführungsgänge der Gl. orbitalis polystomatica (der Hauptdrüse)

Fig. II.



Fig. I.

Fig. II.

Lichtdruckanstalt Alfred Ditisheim Nachf. v. H. Besson, Basel.

Fig. III.



sführungsgänge r accessorischen rüsen der Gl. or- bital. polystom.

N. buccinatorius

N. buccinatorius boraler Ast des- en zu den Backen- nd Lippendrüsen

zelne Pakete vom 'ang des Backen- drüsen-Stranges

Die accessorischen Drüsen der Gl. or- bital. polystomat.

Nische, in welcher die Gl. orbitalis (Haupt- drüse) lag.

Auf der Plica pterygo -mand. liegende Drüsenläppchen

Ausführungsgang der Gl. orbit. (Hauptdrüse) [Die Drüse ist aus der Nische herausgehoben und nach unten umgeschlagen]

Oraler Ast des N. buccinatorius, zur Backengegend ziehend

Ductus stenonianus

Fig. III.

Fig. V

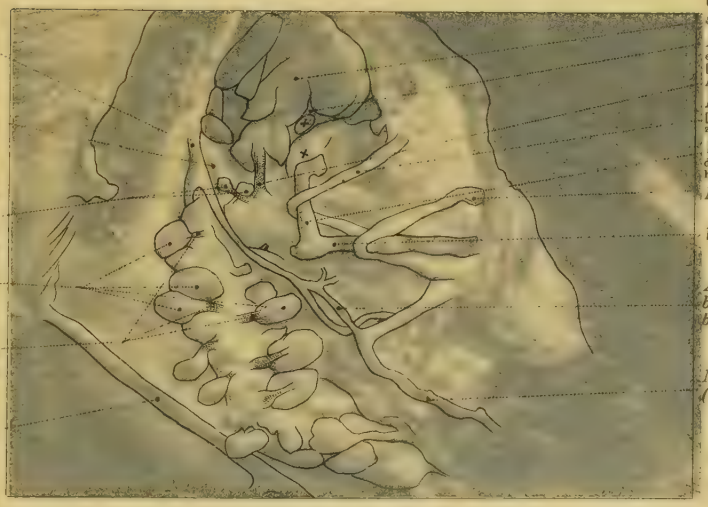

N. buccinatorius

Plica pterygo- mandibularis

ler Plica pterygo- mandibularis

lagernde kleine Drüschen

Frei gelegte Backendrüsen

Freigelegte Backendrüsen

usführungsgänge derselben

'. labialis inferior

Gl. orbitalis poly- stomatica (Hauptdrüse)

Ausbuchtung d. Drüse, erzeugt durch V. fac. prof. [durchschnitten]

Ausführungsgang derselben

Ductus stenonianus [durchschnitten u. oralwärts zurückgeschlagen]

V. facialis profunda, durchschnitten bei X und heruntergezogen

N. buccalis superior

V. facialis superficialis

Anastomose zw. N. buccin. (V.) u. N. buccalis super. (VII)

N. buccalis superior. (VII)

Fig. V.

Fig. III.

Fig. V

Fig. III.

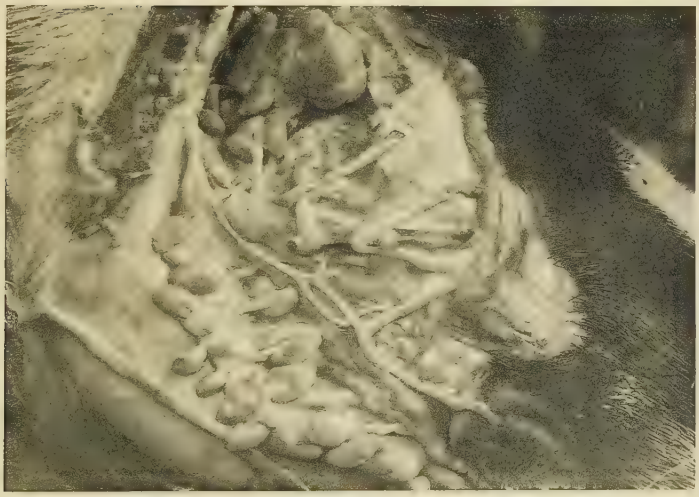

Fig. V.

Fig. IV.

Fig. IV.

Fig. XI.

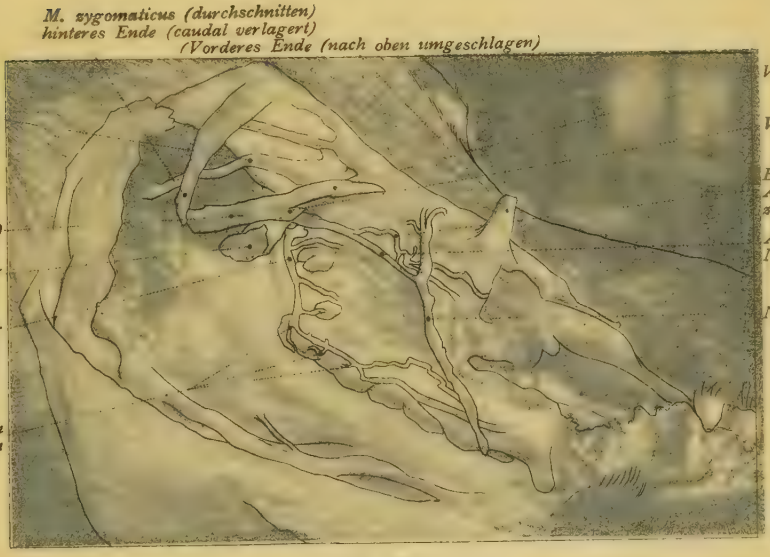

Fig. XI

Fig. IV.

Fig. XI.



Fig. IV.

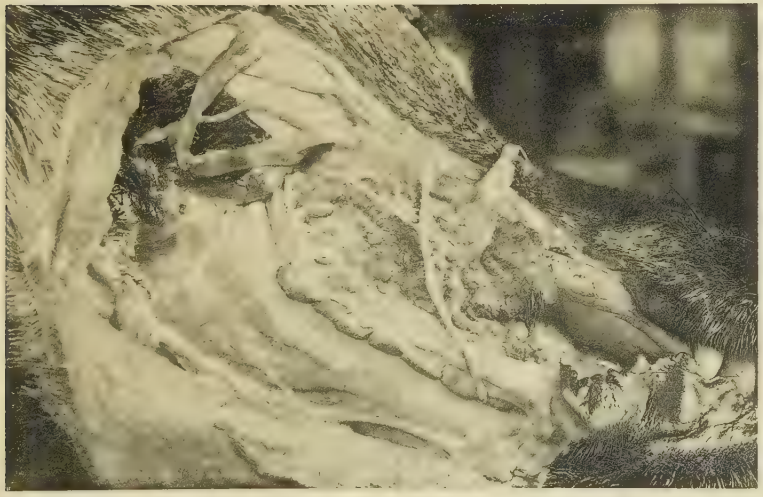

Fig. XI.

Fig. VI.

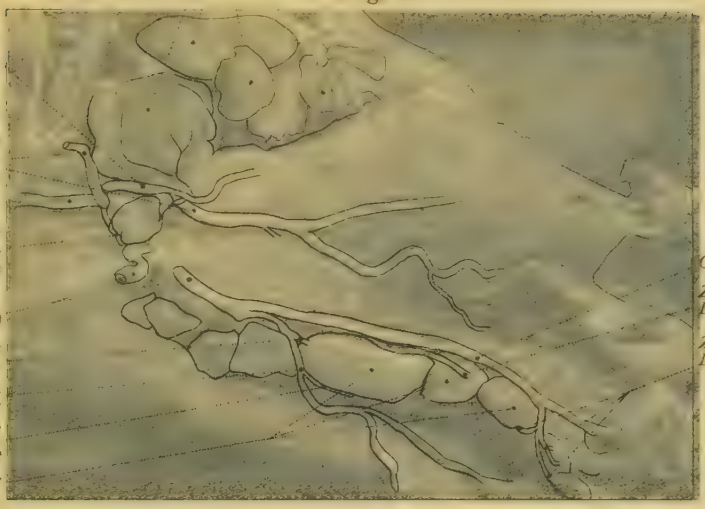

Fig. VI.

Fig. VII.

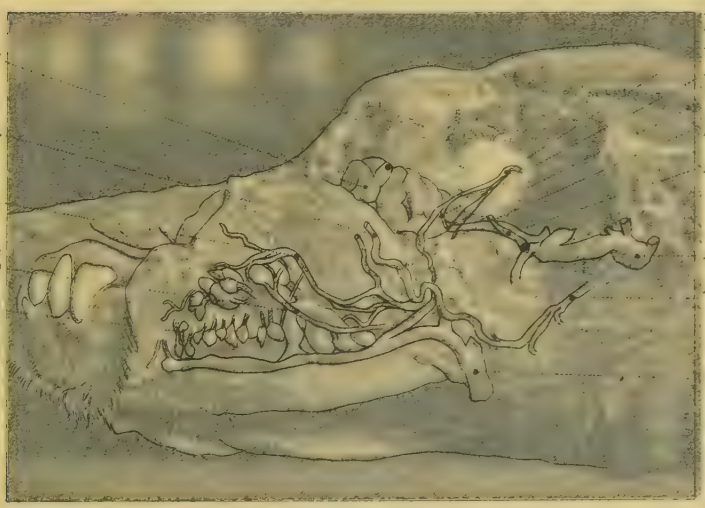

Fig. VII.

Fig. VI.

Fig. VII



Fig. VI.

Fig. VII.

Fig. VIII.

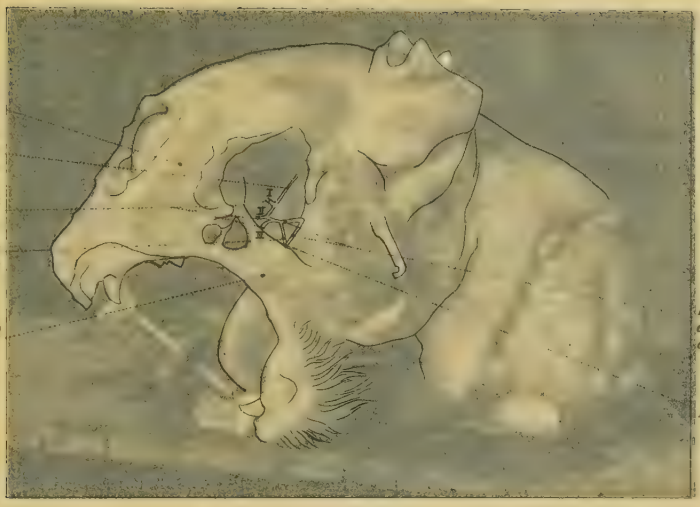

Fig. VIII.

Fig. IX.

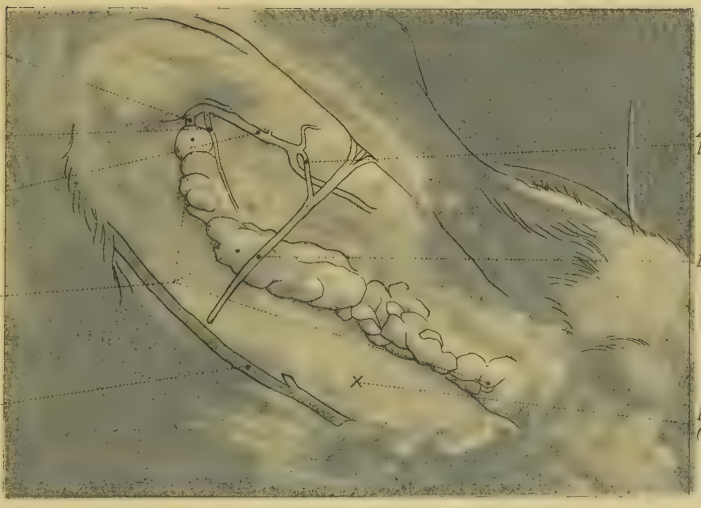

Fig. IX.

Fig. VIII.

Fig. IX.

Fig. VIII.

Fig. IX.

Fig. X.

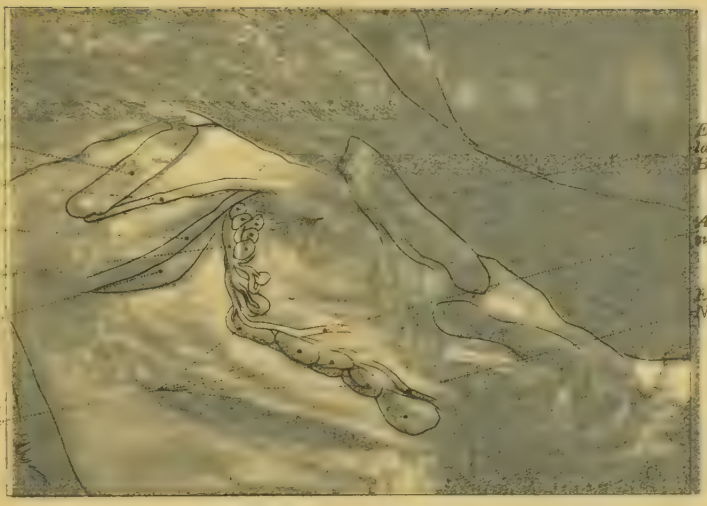

Fig. X.

Fig. XII.

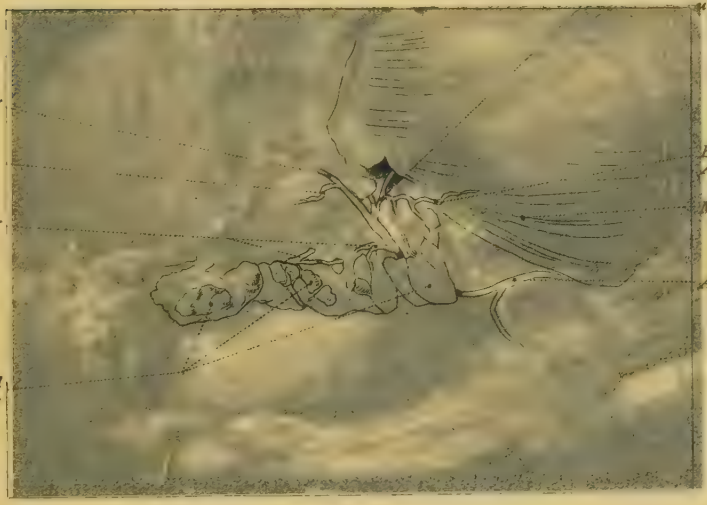

Fig. XII.

Fig. X.

Fig. XII.

Fig. X.

Fig. XII.